



POTVRZENÍ O RTG VYŠETŘENÍ NA DYSPLAZII LOKETNÍCH KLOUBŮ

CERTIFICATE OF RADIOLOGICAL ELBOW DYSPLASIA EXAMINATION



Pes / Dog

Plemeno / Breed: **Hovawart**

Barva / Color: **černá**

Jméno, chovatelská stanice / Name, breed station:

Plemenná kniha / Studbook: **CMKU/HW/**

Tetovací číslo, čip / Tattoo, chip nr.: **203098100356166**

Pohlaví / Sex: **pes**

Datum narození / Date of birth: **08.06.2014**

Ardal, Cordis Paladin

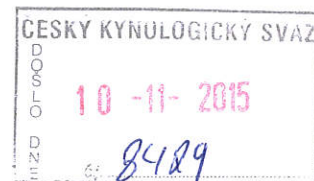
Číslo zápisu / Registration nr.: **7792/14**

Majitel / Owner

Jméno / Name: **Skládalová Veronika**

Adresa / Address: **Myslechovice 29, Litovel, 783 21,**

E-mail:



Vyšetření / Examination

Rentgenové snímky zhotoveny dne / X-Rays made on: **06.11.2015**

Jméno veterinárního lékaře-zhotovitele rtg snímku, adresa / Name of veterinary surgeon submitting radiograph, address:

VET-KLINIKA s.r.o, Provozovna: Pražská 94/53, 500 04 Hradec Králové

E-mail: **ordinace@vetklinika.cz**

Potvrzuji, že rentgenogram loketních kloubů psa označeného výše uvedenými identifikačními znaky zhotovený dne **06.11.2015** je v souladu s předpisy pro posuzování dysplazie loketních kloubů.

I certify that the radiograph relating to the dog identified above was taken on the following date **06.11.2015** and in conformity with the provisions of the ELBOW Dysplasia Scheme Procedure Notes.

Vyhodnocení RTG snímku / Classification of radiographic evaluation

(Zakroužkujte příslušnou možnost / Circle the relevant)

IEWG	negativní no signs of elbow	lehký mild	střední moderate	těžký severe
Levá / Left	<input checked="" type="radio"/>	1	2	3
Pravá / Right	<input checked="" type="radio"/>	1	2	3

Klasifikace / Classification of radiographic evaluation

• 0 = Bez příznaků dysplazie loketního kloubu / No signs of elbow dysplasia

• 1 = Mírné příznaky dysplazie loketního kloubu (osteofyty do velikosti 2 mm kdekoli v loket. kloubu) / Osteophyte formation of less than 2 mm anywhere in the elbow joint

• 2 = Střední osteoartróza (osteofyty velikosti 2-5 mm kdekoli v loket. kloubu) / Osteophyte formation of 2 - 5 mm anywhere in the elbow joint

• 3 = Těžká osteoartróza nebo primární léze (osteofyty větší než 5 mm kdekoli v loket. kloubu, nebo primární léze FCP, UAP, OCD a jiné) / Osteophyte formation of more than 5 mm anywhere in the elbow joint or primary lesions (FCP, UAP, OCD and other)

Tímto potvrzuji, že stupeň hodnocení dysplazie loketních kloubů na základě posouzení rentgenogramu psa označeného výše uvedenými identifikačními znaky odpovídá klasifikačnímu schématu IEWG.

I hereby certify that the score of the radiograph submitted for the dog identified above was produced using the scoring criteria of the IEWG protocol.

Vyhodnocení bylo provedeno dne / The evaluation was made on: **06.11.2015**

Ev. č. snímku / X-Ray nr.: **2876**

Kým / By: **MVDr. Jaromír Ekr**

E-mail: **ordinace@vetklinika.cz**

Url: **www.vetklinika.cz**

VETERINÁRNÍ KLINIKA

MVDr. Jaromír Ekr

Pražská 94

KVL:0015 500 04 Hradec Králové

Podpis a razítko / Signature and stamp

Proti výsledku posouzení se můžete odvolat do 30 dní od doručení nálezu k předsedovi odvolací komise Klubu posuzovatelů dědičných ortopedických vad psů Komory veterinárních lékařů České republiky na adresu: Prof. MVDr. Alois Nečas, Ph.D., Veterinární a farmaceutická univerzita Brno, Palackého 1 – 3, 612 42 Brno.